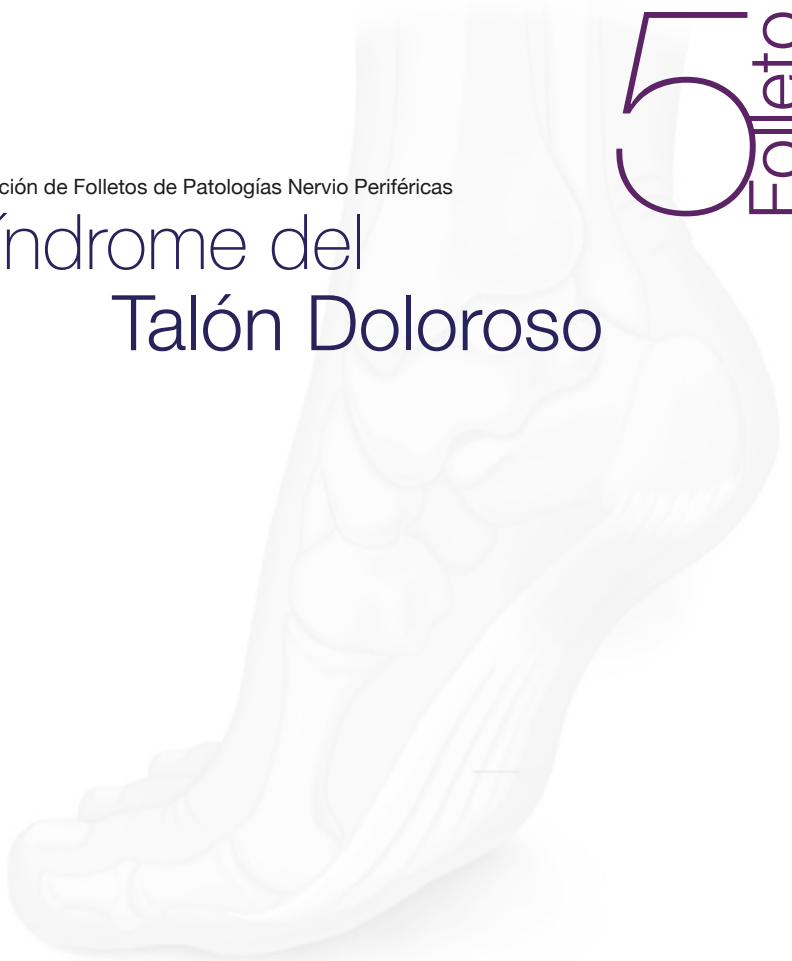

Colección de Folletos de Patologías Nervio Periféricas

# Síndrome del Talón Doloroso

5  
Folleto



# Sus molestias son:

Dolor, quemazón o adormecimiento de su talón.

La evolución de este dolor y la presencia de otras molestias del pie determinarán la causa de este dolor.

Si usted ya ha sido sometido a cirugía por este problema, entonces la causa de este dolor incluye el daño de un nervio a nivel del talón. Esto es llamado Neuroma del Nervio Calcáneo Medial.

## ¿Qué causa su molestia?

Por mucho tiempo, se creyó que la presencia de un espolón óseo era la fuente del dolor de talón. Usted deberá someterse a una radiografía de su talón. Pero ahora se sabe que la presencia de dicho espolón por sí mismo no causa este dolor.

La mayoría del dolor está relacionado con la fascia plantar que está estrechamente conectada por bandas de tejido que van desde el talón óseo(calcáneo) a la piel y los dedos de los pies. El ultrasonido ha sido la manera para aprender sobre el espesor de la fascia plantar.

Finalmente, su experimentación de dolor en el talón esta relacionado con un nervio. Variaciones en la formación del nervio y su inervación en el talón pueden resultar en la compresión del mismo o puede sufrir una lesión directo por un accidente, por inyecciones previas o por una cirugía anterior.

## Tratamiento NO Quirúrgico


El dolor en el talón puede estar relacionado a los zapatos que utiliza. La forma de su pie tal vez requiera utilizar un zapato a la medida o el uso de dispositivos especiales (órtesis) en el zapato.

Si su dolor comienza con el primer paso por la mañana, usted tiene un problema con la fascia plantar. Esto puede ser tratado mediante estiramiento, medicación antiinflamatoria, inyecciones de esteroides u otra medicación.

Si su dolor en el talón esta asociado con adormecimiento de la parte baja de su pie y/o su pie le causa problemas para conciliar el sueño, usted tiene el Síndrome del Túnel Tarsal. Esto puede ser en conjunto con órtesis y el cambio de sus actividades diarias. (Encuentre el brochure sobre el Síndrome del Túnel Tarsal para mayor información).

# Valoración Neurosensorial

Pruebas neurosensoriales no dolorosas puede realizarse (foto izquierda) usando el dispositivo Sensorial de Presión Específica (PSSD). En el reporte impreso, se observa el color azul en el lado izquierdo y rojo en el derecho.. Nótese, se encuentra por encima de la raya negra y es anormal. Esto demuestra que el dolor del talón derecho se debe a un problema del nervio calcáneo. En la prueba de dos puntos de discriminación, su resultado anormal, nos indica que el nervio esta muriendo indicando así una compresión severa. Ahora la cirugía es necesaria.



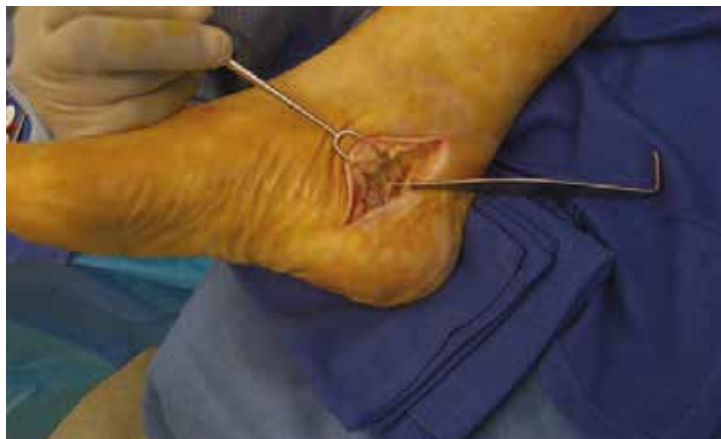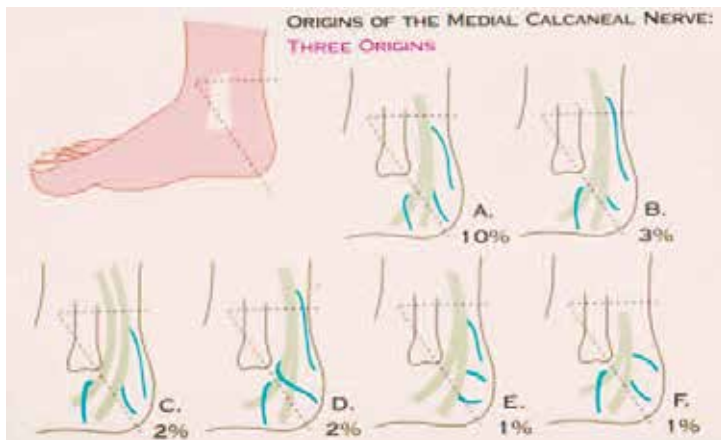
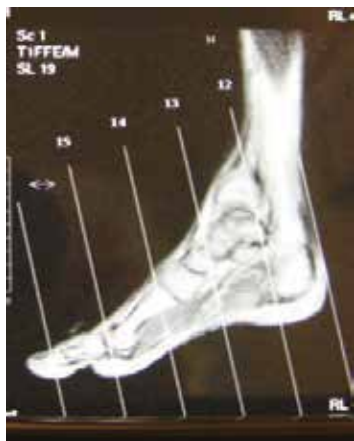## ¿En qué consiste la cirugía?

Para los problemas plantares, la cirugía toma menos de una hora, en un procedimiento ambulatorio. La fascia plantar es parcialmente dividida en la parte cercana del tobillo interno. Tratamiento con ondas de choque, que es realizado bajo anestesia, y que es parecido al procedimiento quirúrgico, tal vez sea ofrecido. Estos tratamientos no deberán ser realizados si su problema está relacionado con una lesión o daño nervioso. Cuando estos procedimientos no son de ayuda, la causa del dolor persistente del talón es usualmente relacionado a un problema nervioso.

Para la compresión del nervio plantar medial, la cirugía toma alrededor de una hora, y es un procedimiento ambulatorio. El abordaje es similar al del Síndrome del Túnel Tarsal (revise el brochure del Síndrome del Túnel Tarsal para mayor información) Una incisión es realizada en la cara interna del tobillo que permite liberar todas las ramas del nervio tibial, incluyendo uno o mas nervios calcáneos mediales comprimidos. Es requerida la anestesia General para estos procedimientos. Un torniquete puede ser colocado en la pierna con el objetivo de evitar el sangrado durante la cirugía. Lupas microquirúrgicas deben ser utilizadas por el cirujano para la ayuda de la identificación de los nervios.

Para la lesión del nervio plantar medial (NEUROMA), la cirugía toma alrededor de una hora, en un procedimiento ambulatorio. El abordaje es similar al del Síndrome del Túnel Tarsal, excepto que en este caso el nervio lesionado debe ser identificado y removido. La terminación nerviosa con daño debe ser interpuesto en el músculo.

# Variantes de los nervios en el talón



## ¿Cuáles son los riesgos de la cirugía?

El abordaje utilizado para el tratamiento de las patologías del talón doloroso neuropático ofrece los mejores resultados de alivio de sus síntomas. Siempre existirá un riesgo relacionado con cualquier procedimiento quirúrgico, así como el uso de anestesia, sangrado o infección.

Las complicaciones propias de la cirugía de la fascitis plantar son: neuroma del nervio calcáneo medial, o de otra rama del nervio tibial. Estas complicaciones requerirán tratamiento del dolor por neuroma.

El tratamiento del dolor del talón relacionado al nervio calcáneo medial puede resultar en las siguientes complicaciones:

Naturaleza impredecible del proceso de cicatrización( grosor o dolor en la cicatriz).

Áreas de adormecimiento en el talón y dedos de los pies.

Quemazón recidivante en el talón y en los dedos de los pies.

## ¿Quién debería realizar esta cirugía?

Los cirujanos quienes recibieron entrenamiento en el Instituto de Cirugía de Nervio Periférico, tienen el más alto nivel de entrenamiento y experiencia al realizar esta cirugía, ofreciéndole a usted una mayor tasa de éxito.

## Bibliografia

- Mackinnon SE, Dellon AL: Tarsal Tunnel Syndrome, Chapter 12, 305-318, Surgery of the Peripheral Nerve. Thieme Publishing, ny 1988.
- Coert JH, Dellon AL: Clinical implications of the surgical anatomy of the sural nerve. *Plast Reconstr Surg* 94:850-855, 1994.
- Aszmann OC, Ebmer JM, Dellon AL: The cutaneous innervation of the medial ankle:An anatomic study of the saphenous,sural and tibial nerve and their clinical significance. *Foot and Ankle* 19:753-756, 1998.
- Kim J, Dellon AL: Tarsal tunnel incisional pain due to neuroma of the posterior branch of saphenous nerve. *J Amer Pod Med Assn*, 91: 109-113, 2001.
- Dellon AL: Deciding when heel pain is of neural origin. *J Foot and Ankle Surgery*, 40: 341-345, 2001.
- Kim J, Dellon AL: Reconstruction of a painful post-traumatic medial plantar neuroma with a bioabsorbable nerve conduit:A case report. *J Foot and Ankle Surgery*, 40: 318-323, 2001.
- Dellon AL, Kim J, Spaulding CM:Variations in the origin of the medial calcaneal nerve. *J Amer Pod Med Assoc*,Vol. 92, pp. 97-101, 2002.
- Kim J, Dellon AL: Calcaneal neuroma: Diagnosis and treatment. *Foot Ankle Internat*, 22: 890-894, 2001.
- Ducic I, Taylor NS, Dellon AL, Short KW: Relationship between peripheral nerve decompression, gain of pedal sensibility and balance in patients with peripheral neuropathy,*Annals Plast Surg*, 56: 145-150, 2006.
- Dellon,AL,Andronian, E, Rosson, GD: Lower extremity CRPS: Long-term results of surgical treatment of peripheral nerve pain generators,*J Foot Ankle Surg*, 49:33-36, 2010.